

# APLICAÇÃO DO LASER VERMELHO PARA REPARAÇÃO PULPAR COM CAPEAMENTO INDIRETO: RELATO DE CASO

## APPLICATION OF RED LASER FOR PULP REPAIR WITH INDIRECT CAPPING: CASE REPORT

Jéssica Andrezza de Oliveira Brandão<sup>1</sup>, Eliane Alves de Lima<sup>1</sup>, Jéssica Gomes Alcoforado de Melo<sup>1</sup>, Maria Cecília Freire de Melo<sup>1</sup>, Virgínia Karla Pinheiro de Queiroz<sup>1</sup>, Pedro Tardelly Diniz Filgueira<sup>1</sup>

<sup>1</sup>Faculdade de Integração do Sertão – FIS, Serra Talhada-PE, Brasil.

### Resumo

O presente artigo tem como objetivo avaliar a eficácia do laser terapia como protocolo do capeamento pulpar indireto, atuando no controle da sensibilidade pós-operatória, na longevidade do tratamento e estimulando a formação de dentina reacional, associada ao uso do laser vermelho de baixa potência. O paciente M.A.N, gênero masculino, 22 anos, melanoderma, compareceu à Clínica Escola de Odontologia da Faculdade de Integração do Sertão em busca de tratamento, apresentando no elemento (46) lesão de cárie ativa com cavitação extensa, porém sem dor espontânea, nenhum grau de mobilidade e um bom suporte ósseo, sem alterações peri radiculares. Ao realizar o exame clínico e radiográfico, constatou-se a proximidade da cavidade com o tecido pulpar, necessitando de proteção do complexo dentino-pulpar com o capeamento pulpar indireto, na qual para este protocolo, foi utilizado o laser como terapêutica. Após realizar todo o protocolo de Capeamento Pulpar Indireto, obteve-se bons resultados, observando nas radiografias periapicais realizadas, uma positiva evolução do procedimento, com aumento de dentina reacional e uma regressão da pulpíte reversível, na qual pode-se considerar que o elemento dentário se encontra com saúde. Conclui-se que a utilização dessa nova tecnologia para o protocolo de Capeamento Pulpar Indireto, utilizando o laser vermelho de baixa potência, pode ser uma alternativa viável que demonstra possibilidade para este tipo de tratamento.

**Palavras-chave:** Capeamento Pulpar. Laser. Sensibilidade dental.

### Abstract

This article aims to evaluate the effectiveness of laser therapy as an indirect pulp capping protocol, acting in the control of postoperative sensitivity, treatment longevity and stimulating the formation of reactive dentin, associated with the use of low-power red laser. The patient MAN, male, 22 years old, black, attended the Clinic of Dentistry School of the Sertão Integration Faculty in search of treatment, presenting element (46) with active caries lesion with extensive cavitation, but without spontaneous pain, no degree mobility and good bone support, without periradiculares alterations. When performing the clinical and radiographic examination, the proximity of the cavity to the pulp tissue was found, requiring protection of the pulp-dentin complex with indirect pulp capping, in which, for this protocol, laser was used as the lining material. After performing the entire protocol of indirect pulp capping, good results were obtained, observing on the periapical radiographs performed, a positive evolution of the procedure, with an increase in reactive dentin and a regression of reversible pulpitis, in which the dental element can be considered is in health. It is concluded that the use of this new technology for the Indirect Pulp Capping protocol, using the low-power red laser, may be a viable alternative that demonstrates the possibility for this type of treatment.

**Keywords:** Pulpal capping. Laser. Dental sensitivity.

## Introdução

O termo cárie dentária é usado para descrever os resultados de uma série de modificações no equilíbrio químico da estrutura dentária, às quais somam condições favoráveis a dissolução inorgânica, em que os mecanismos e fisiopatologias sobre a doença cárie estão relacionadas ao tecido duro e aos aspectos microbiológicos (biofilme). A cárie, é a causa mais comum de agressões ao complexo dentino pulpar, na qual a exposição da polpa, muitas vezes, é encontrada durante restaurações, podendo ter sido causadas por traumas, motivos mecânicos e cárie. (PITTS *et al.*, 2017).

A dentina e a polpa respondem ao estímulo bacteriano da cárie através de três mecanismos principais, como a redução da permeabilidade dentinárias, formação de dentina terciária e resposta imune, sendo isto como forma de reforçar as barreiras e estimular o reparo da região. Quando não ocorre, considera-se que ocorreu a necrose pulpar, na qual é caracterizada pelo somatório de alterações morfológicas que acompanham a morte celular em um tecido. (ZANINI *et al.*, 2017).

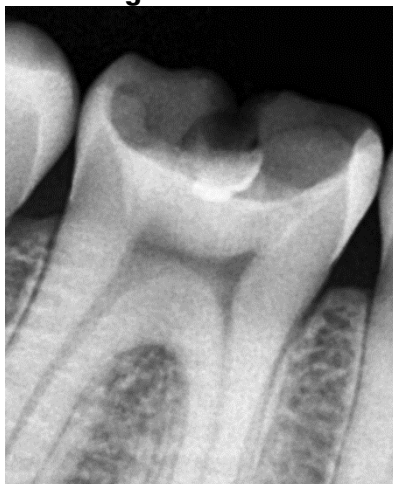Para situações nas quais a cavidade dentária é bastante extensa, interrompendo a manutenção do complexo dentino-pulpar, existem alguns tipos de tratamentos reparadores, como capeamento pulpar, no qual tem o objetivo de incentivar a cura e evitar o tratamento endodôntico. Nesse tipo de tratamento, são utilizadas pequenas intervenções que conseguem modificar todo o microambiente da dentina contaminada, bloqueando o processo cariogênico. Como alternativas para esse tipo de tratamento, a fototerapia e suas diversidades de lasers têm sido bem aceitáveis, devido aos seus efeitos analgésicos e cicatrizantes, como hipersensibilidade dentária. (YAMAKAWA *et al.*, 2018).

Diante do que foi exposto, tem-se como objetivo deste trabalho apresentar um protocolo de capeamento pulpar indireto utilizando laser de baixa potência, observando o nível de sensibilidade pós-operatória do paciente de escolha, avaliado (periodicamente) com acompanhamentos radiográficos e escala EVA.

### RELATO DE CASO

Este trabalho foi previamente aprovado pelo Comitê de Ética em pesquisa da Faculdade de Integração do Sertão – FIS, com parecer CAAE nº 47720321.7.0000.8267. O Paciente M.A.N, gênero masculino, 22 anos, melanoderma, compareceu à Clínica Escola de Odontologia da Faculdade de Integração do Sertão em busca de tratamento, apresentava no elemento (46) lesão de cárie ativa com cavitação extensa. Após realização do exame clínico e radiográfico, constatou-se a proximidade da cavidade com o tecido pulpar, necessitando de proteção do complexo dentino-pulpar com o capeamento pulpar indireto. O elemento dentário envolvido (46) não apresentava dor espontânea, sem qualquer grau de mobilidade e suporte ósseo satisfatório, sem alterações perirradiculares (Figura 01).

Figura 01 – Radiografia inicial do elemento 46

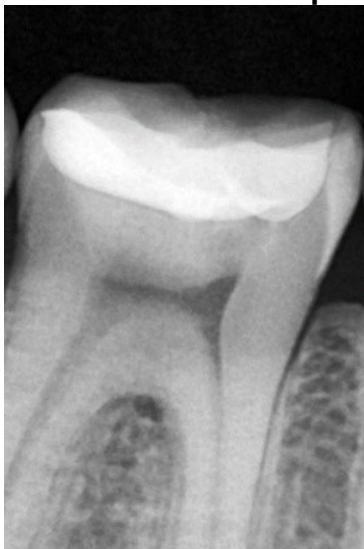

Sucessivamente, foi realizado o Isolamento Absoluto com Campo Operatório e remoção de toda a atividade da cárie existente, com cautela para não promover a exposição pulpar e o aumento excessivo da cavidade. Para essa remoção, o acesso à cavidade foi realizado com ponta diamantada esférica 1014 em alta rotação, em seguida a remoção da dentina cariada se deu através de broca esférica laminada esférica nº 2, em baixa rotação. A dentina remanescente sob a câmara pulpar mostrava-se escurecida e endurecida, com aspecto de dentina esclerosada.

Efetuuou-se limpeza da cavidade com clorexidina a 2%, secagem da cavidade com algodão, em seguida foi feito a aplicação de Laser de baixa potência vermelho com comprimento de onda de 660 +/-10nm; potência fixa de 100mW, energia de 1J por 10s, densidade de energia total de 35J/cm<sup>2</sup>, com spot size de 0,028 cm<sup>2</sup>, em um ponto no centro da parede de fundo da cavidade, fazendo as vezes do material de proteção.

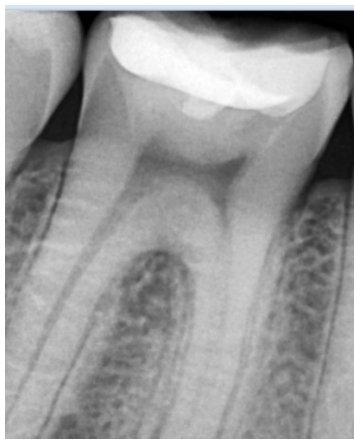
Após a execução do protocolo de laser empregado, foi realizado condicionamento seletivo no esmalte com ácido fosfórico a 37% (Condac – FGM) por 30 segundos, lavagem com jato de água e secagem. Para a dentina, o condicionamento foi feito com aplicação e fricção do adesivo Single Bond Universal em modo autocondicionante (3M ESPE) em duas camadas, fotopolimerizado por 20 segundos. Logo, aplicou-se a resina SDR+ Bulk Fill Flow (Dentsply) de forma a preencher a cavidade, fotopolimerizada por 20 segundos e seguida da técnica incremental de resina composta Filtek One Bulk Fill (3M ESPE) na cor A2, finalizando com fotopolimerização de 40 segundos. Após o procedimento, foi feito polimento e acabamento com borrachas de polimento e pasta diamantada (Figura 02).

**Figura 02 – Radiografia do elemento 46 no pós-operatório imediato.**



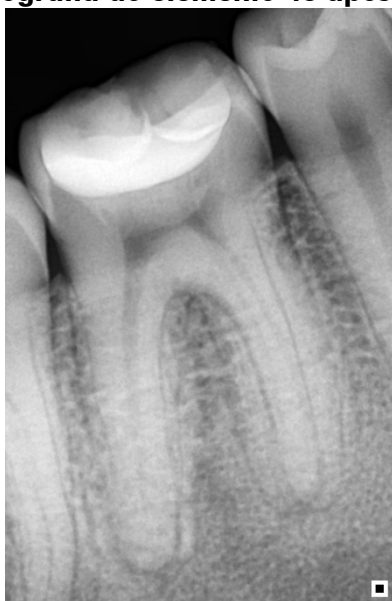No intervalo de 15 dias após o tratamento, o paciente retornou a Clínica Escola, para uma nova avaliação radiográfica (Figura 03).

**Figura 03 – Radiografia do elemento 46 com 15 dias após tratamento.**



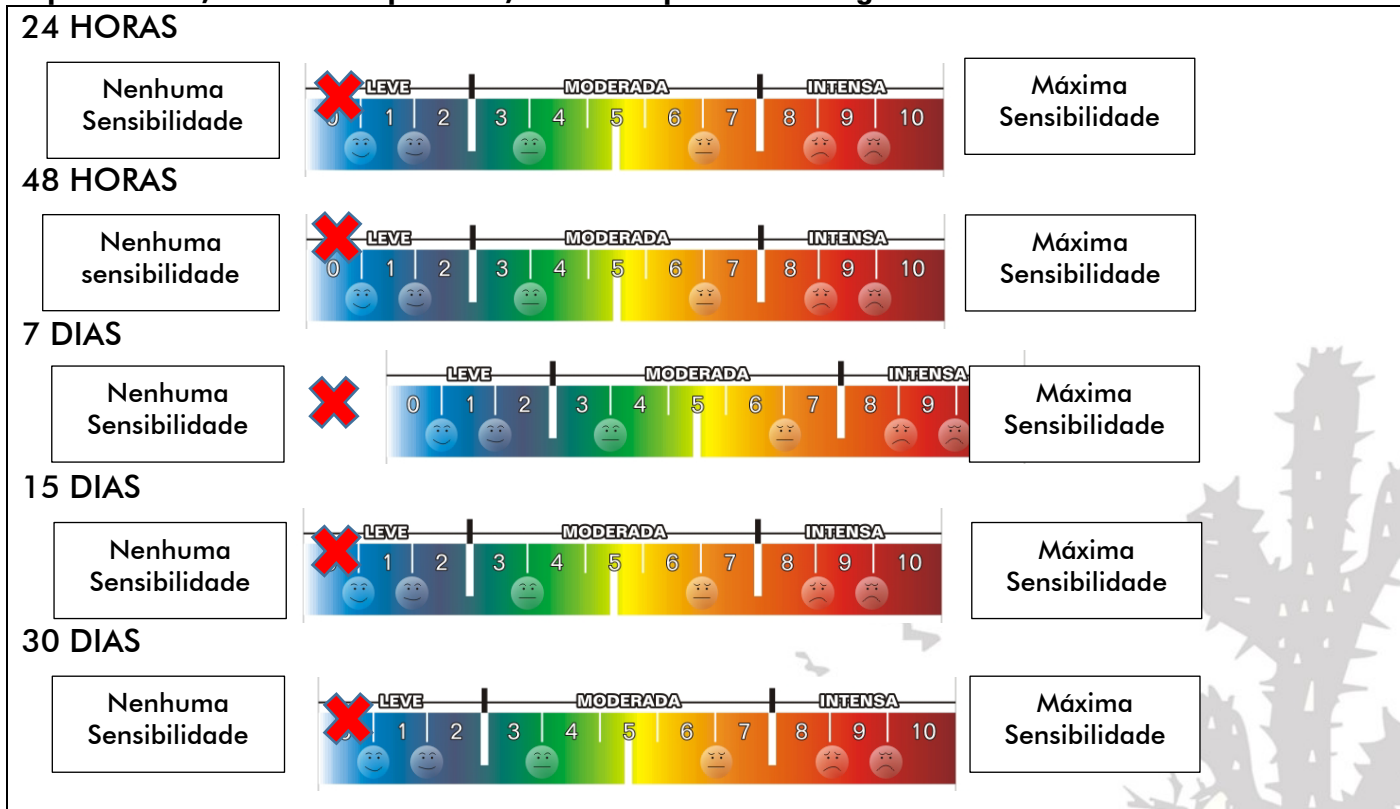
Para este relato, a última radiografia foi realizada com 30 dias de pós-operatório. Observando que nas radiografias periapicais realizadas, houve uma positiva evolução do procedimento, com aumento de dentina reacional e uma regressão da pulpite reversível, na qual pode-se considerar que o elemento dentário se encontra com saúde (Figura 04).

**Figura 04 – Radiografia do elemento 46 após 30 dias de procedimento**



Disponibilizou-se ao paciente a Escala Analógica Visual (EVA) para analisar a sensibilidade do voluntário em 24 horas, 48 horas, 7 dias, 15 dias, 30 dias após intervenção. Na qual, obteve-se o resultado 0 no grau da sensibilidade para todos os intervalos que foram avaliados (Figura 05).

**Figura 05 – Escala EVA após avaliação do paciente nos períodos de 24 horas a 30 dias, na qual como resposta a dor, em todos os períodos, obteve resposta zero no grau da sensibilidade**



## Discussão

Atualmente, uma das principais preocupações no cotidiano odontológico é manter ou restituir o equilíbrio biológico e funcional da estrutura dental, sendo assim, existe uma busca constante de materiais que possam restabelecer e conservar o tecido pulpar sadio (GUIMARÃES et al, 2017). Para uma melhor conduta de evitar a exposição pulpar e uma possível pulpotomia, é indicada a realização do Capeamento Pulpar Indireto (CPI), conduta esta considerada minimamente invasiva, na qual promove a cura da polpa pelo estímulo do tecido remanescente pelo material capeador. (PITTS et al, 2017).

Em busca deste estímulo tecidual, como material capeador, utilizou-se a laserterapia. O Laser foi criado em 1960, e desde 1966 existem estudos acerca de seu uso para fotobiomodulação, desde esses estudos sabe-se que os efeitos dos lasers dependem da forma de como a energia é entregue ao tecido e como a dose pode influenciar definitivamente nos resultados (CAVALCANTI et al, 2015).

É sabido a existência de dois tipos de Lasers: o primeiro é o laser de alta potência, considerado laser cirúrgico que, atua através do aumento local de temperatura e é capaz de remover tecido mole e duro. O segundo tipo é o laser de baixa potência, considerado laser terapêutico, capaz de fazer a fotobiomodulação, ou seja, acelerar a reparação tecidual, promover analgesia e modular a inflamação. Este último, foi o utilizado no paciente descrito no relato de caso. O comprimento de onda, que corresponde a distância entre dois picos de onda, é o que vai definir para que ele serve e com que tipo de tecido ele vai interagir. Na Odontologia, os comprimentos de onda dos lasers estão na faixa de luz visível (entre 400 nm e 700 nm) e radiação infravermelho (acima de 700nm) e são consideradas radiações não ionizantes, ou seja, incapaz de causar mutação ou câncer. (NAJEEB et al, 2016).

Os lasers possuem diferentes tipos de interações com o tecido, podendo ser: reflexão, transmissão, espalhamento e o mais importante, absorção. Sendo os principais efeitos clínicos a modulação da inflamação, analgesia e reparação tecidual. Neste relato de caso, propôs-se realizar uma técnica de forma otimizada, conservadora, que obtivesse a manutenção da vitalidade pulpar, utilizando a fotobiomodulação para reparação do tecido pulpar, induzindo a formação da dentina terciária e controle da sensibilidade dolorosa pós procedimento, sendo esta uma alternativa de procedimentos do Capeamento Pulpar Indireto, utilizando o laser como material de forramento. (NAZEMISALMAN et al., 2015). Godoy et al (2007), a partir de estudos, recomenda o uso da Terapia com Laser de baixa potência, devido às suas características analgésica e anti-inflamatória sobre o tecido pulpar, promovendo maior conforto aos pacientes e cura após agressão, assim como, Lins et al, (2015) em sua revisão sistemática indica claramente a ocorrência de múltiplos efeitos bioestimulante promovido pelo laser de baixa potência.

Sendo assim, foi observado pós avaliação periódica do paciente, resultado satisfatório no qual, dentro do período de 30 dias, o paciente não revelou sensibilidade e houve uma considerável formação de dentina terciária. Ficando notório, o quão o laser é eficaz na regeneração e recuperação dos tecidos, utilizando-o de forma correta. Para que esta evidencia científica seja consolidada um tipo de tratamento, se faz necessário a realização de estudos clínicos randomizados, que ainda são considerados escassos e limitados. Visto que, existem estudos apenas com dentes hígidos e não cariados, como descrito pelos autores Godoy et al., 2007.

## Conclusão

Esse relato de caso clínico demonstra a possibilidade e a aplicabilidade de novas técnicas no protocolo de Capeamento Pulpar Indireto, com o uso da fotobiomodulação, utilizando o laser vermelho de baixa potência. Dessa forma, resultando em um procedimento bastante satisfatório, principalmente quando observado e comparado a saúde dental do elemento, antes e depois do tratamento).

## Referências

CAVALCANTI, M. F. X. B. et al. Evaluation of the proliferative effects induced by low-level laser therapy in bone marrow stem cell culture. *Photomed Laser Surg. USA*, v. 33, n. 12, p. 610-616.

GODOY., et al. Effects of low-power red laser on dentine–pulp interface after cavity preparation. An ultrastructural study., 52(9), 899–903. 2007.02.003.

GUIMARÃES, et al. proteção do complexo dentino-pulpar: capeamento pulpar indireto com ionômero de vidro (relato de caso). *Revista saúde multidisciplinar*, v. 4, n. 1, 2017.

LINS, Ruthinéia Diógenes Alves Uchôa et al. Efeitos bioestimulantes do laser de baixa potência no processo de reparo. *Anais Brasileiros de Dermatologia*, v. 85, p. 849-855, 2010.

NAJEEB, Shariq et al. Aplicações de amplificação de luz por emissão estimulada de radiação (lasers) para odontologia restauradora. *Princípios e prática médica*, v. 25, n. 3, pág. 201-211, 2016.

NAZEMISALMAN, B., FARSADEGHI, M., & SOKHANSANJ, M. Tipos de lasers e suas aplicações em odontopediatria. *J Lasers Med Sci. Iran*, v. 6, n. 3, p. 96, 2015.

PITTS, N. B. et al. Dental caries. *Nat. Rev. Dis. Primers. United Kingdom*, v. 3, n. 1, p. 17030, 2017.

YAMAKAWA, S. et al. Effects of Er: YAG and diode laser irradiation on dental pulp cells and tissues. *Int. J. Mol. Sci. Switzerland*, v.19, n. 8, p. 2429, 2018.

ZANINI, M.; MEYER, E.; SIMON, S. Pulp inflammation diagnosis from clinical to inflammatory mediators: a systematic review. *Int. Endod. J., United Kingdom*. v. 43, n. 7, p. 1033-1051, 2017.

Recebido em: 17/02/2022

Aprovado em: 15/03/2022